主辦單位

- 社團法人中華民國藥物過敏關懷協會
- 財團法人伊甸社會福利基金會

史蒂文生－強生症候群
自我照護手冊

Stevens-Johnson Syndrome
Self-care Manual

序

十幾年前，我當時才二歲多的兒子宸宸，因不明原因發燒住院，服藥後開始皮膚起水泡，像一級燒燙傷般全身脱皮潰爛，體內的黏膜組織整個壞死，連一點藥物和水進入嘴巴，都會帶來巨大的疼痛。聽話的宸宸為了不讓爸媽擔心，一點一點把藥吃下去，每一口都是灼烈般的痛楚，他卻忍下來，這場莫名的疾病把他貼心的特質呈現出來，一點也不像同齡的孩子，看在我的眼裡心如刀割，恨不得躺在那裡的是我，不忍心順服懂事的兒子繼續承受連大人都忍受不了的痛，寧願求上帝讓宸宸昏迷，希望減少他的疼痛。

當時，醫生根本查不出原因，我只能想辦法從各種相關書籍找答案，終於找到相似的症狀，拿著找到的資訊去詢問醫生，醫生一看也不說什麼，馬上更換用在宸宸身上的所有藥物，但還是來不及了。

事隔十幾年，一直以為得到這個病的人應該都無藥可醫，卻在一次新聞報導中發現竟然有人存活，但帶有嚴重後遺症。或許是上帝的旨意讓我經歷這些，使我更能體會SJS病友的痛苦，也真是神的巧妙安排，讓我認識鐘文宏醫師。鐘醫師是國內SJS權威醫師，他鼓勵其中一位TEN病友——徐士烘先生出來主導成立病友會，希望透過團體的力量互相支持鼓勵，並爭取病友們的權益。徐士烘先生只是一個樸實的勞動階級，但他只憑著一股「不要再有跟他一樣的受害者」的想法，站出來成立病友會；所以我們就一拍即合的一同育成病友會、設立SJS專業資訊平台、參與編輯照護手冊……等事工，希望讓焦急的家屬及無助的病友找到答案，並供給醫護人員參考，也讓一般民眾對SJS有基本的認識。

伊甸基金會執行長

黃琢嵩

序 1
手冊導論 4
後遺症照護 11
眼睛疾病OCULAR DISEASE 11
皮膚疾病DERMAL DISEASE 13
口腔疾病ORAL DISEASE 15
附：SJS/TEN患者冷流飲食參考設計原則 17
耳鼻喉疾病OTORHINOLARYNGOLOGIC DISEASE 19
呼吸系統疾病RESPIRATORY DISEASE 20
腎臟疾病RENAL DISEASES 22
肝臟疾病HEPATIC DISEASES 24
心臟疾病HEART DISEASES 25
腸胃道疾病GASTROINTESTINAL DISEASES 26
內分泌/自體免疫疾病ENDOCRINE/ IMMUNE DISORDER 27
婦科/泌尿生殖疾病GYNECOLOGIC/GENITOURINARY DISEASES 28
其他疾病OTHERS 30
病友故事分享 31
不被困境打倒的寶玉阿嬤 31
朱建剛：SJS是伴隨一生的恐懼 33
一顆藥丸 歷劫重生的女孩 36
病友常見問答 40
事中治療相關問題 40
事後照護相關問題 41
病友們的其它建議 43
訪問台灣病友信任的眼科醫師 44
免疫細胞為什麼會失控? 46



目錄

社會資源申請辦法 50

藥害救濟申請辦法 50

重大傷病證明卡申請辦法 51

身心障礙證明申請辦法 52

手冊導論

認識嚴重型皮膚藥物過敏反應
——史帝文生－強生症候群（SJS）

長庚醫院皮膚科　鐘文宏　主任

一、前言

一般人很難料想到服用家庭常備用藥後，變得全身皮膚潰爛甚至性命垂危；就如同人們悠閒地在海灘做日光浴時，壓根兒都不會想到會有突如其來的大海嘯襲捲整個海岸。不過，很不幸地，這悲慘的案例還是發生了。某些特殊體質民眾服用特定藥物後的數日或數週，會引發嚴重型皮膚過敏反應，其全身皮膚、黏膜會起水泡、壞死，有如全身燙傷一般，更嚴重可能產生多重器官衰竭而需住進加護病房與死神搏鬥；就算治癒，也或多或少帶有後遺症，輕者皮膚留下疤痕，重者眼睛逐漸失去視力。有鑑於患者癒後可能面對各種可能的後遺症，特別集合相關醫師群的專業知識、病友們的實際經歷及伊甸基金會的社服專業一同編輯此一照護手冊，希望能讓病友明白自身後遺症狀況，並尋求正確的醫療照護，免於後遺症更形惡化的結果。

二、嚴重型皮膚藥物過敏反應

嚴重型皮膚藥物過敏反應（severe cutaneous adverse drug reactions, SCAR）是一種由藥物所引起致命性的且罕見的疾病，包括：

1. 毒性表皮溶解症（Toxic Epidermal Necrolysis, TEN）；
2. 史帝文生－強生症候群（Stevens-Johnson Syndrome, SJS）；

3. 藥物疹合併嗜伊紅血症及全身症狀（Drug Reaction with Eosinophilia and Systemic Symptoms, DRESS）。

毒性表皮溶解症跟史帝文生—強生症候群的最大分別就是在皮膚脱落的程度，低於體表10%時稱為SJS（史帝文生—強生症候群）（圖一），超過30%，就叫做TEN（毒性表皮溶解症）（圖二）；而一般通稱為史帝文生—強生症候群（SJS）。

圖一：史帝文生—強生症候群
低於體表10%面積，稱為SJS（史帝文生—強生症候群）。

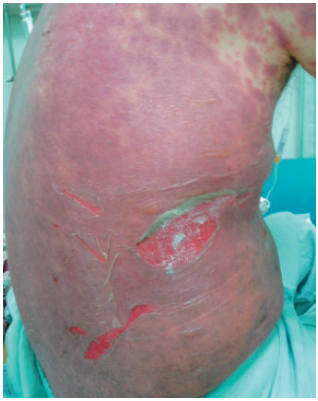

圖二：毒性表皮溶解症
超過30%體表面積為TEN（毒性表皮溶解症）。

三、常見的過敏藥物

1. 抗癲癇藥物（anti-convulsants）
   卡巴氮平(carbamazepine)、癲能停(phenytoin)、樂命達(lamotrigine)、除癲達膜衣錠(Oxcarbazepine)、苯巴比妥錠(phenobarbital)
2. 降尿酸藥
   安樂普諾(allopurinol)

3. 抗生素（antibiotics）青黴素（penicillins）、頭孢菌素（cephalosporin）、磺胺類藥物（sulfa）
4. 非類固醇的抗發炎藥（NSAID）

四、發病症狀

（一）發病前期症狀

類似感冒的症狀，包括發燒（>39度）、喉嚨痛、吞嚥困難、眼睛紅腫、結膜發炎、全身痠痛無力等症狀。

圖三：發病前期症狀

（二）急性期症狀

產生急遽發展的全身性紅斑及水泡，黏膜發炎及潰爛與表皮剝落壞死，嚴重有如全身燙傷的病人。其他重要的內在器官包括肝、肺、腎等都有可能受到破壞，產生致命的併發症。

五、基因與SJS的關聯

過去醫學界對SJS的了解有限，我們研究團隊於2004年首先發現SJS的基因標誌人類白血球抗原(HLA)-B*1502和使用抗癲癇藥物Carbamazepine引發SJS有很強的相關性，帶有此基因的人比不帶有此基因患者高了至少193倍的危險性。

也因此台灣衛生署與美國食品及藥物管理局（FDA）都在2007年正式通告，帶此基因型的病患，尤其在亞洲族群，在使用抗癲癇藥物Carbamazepine時容易引發危險反應，尤其是帶有此基因的人。並規定使用此藥物前需先做基因檢測；台灣亦通過健保給付，使原本排名第一的過敏藥物降為第三，原本排名第二的Allopurinol則變成第一。2014年，我們的團隊又找到國內藥害前三名藥物phenytoin的過敏基因CYP2C9*3；另外，我們的團隊也於2017年發表Carbamazepine的類似藥物Oxcarbazepine引起的SJS/TEN，也和HLA-B*1502有關。下表一即為國內常見嚴重藥物過敏藥物及其藥物過敏關聯基因對照：

表一 國內常見嚴重藥物過敏藥物及其藥物過敏關聯基因對照表

藥名	藥物過敏關聯基因	核准適應症	非核准適應症
安樂普諾 Allopurinol	HLA-B*5801	痛風、痛風性關節炎、尿酸結石、癌症或經化學治療產生之高尿酸血症。	有些醫師會使用於沒有症狀的高尿酸血症或是應用於預防心血管疾病的發生。
癲能停 Phenytoin	CYP2C9*3	預防或治療癲癇症狀。	心律不整、慢性神經疼痛。
卡巴氮平 Carbamazepine	HLA-B*1502 HLA-A*3101	癲癇、三叉神經痛、腎原性尿崩症、雙極性疾患(躁鬱症)、原發性舌咽神經痛。	當作一般止痛劑，用於治療包括末梢神經痛之一般性疼痛。
除癲達膜衣錠 Oxcarbazepine	HLA-B*1502		

資料來源：楊麗珍、洪宏翔、何信君、楊志勛、鐘文宏、施茂雄……劉烈邦(2012)。過敏藥物之藥物基因體學與藥物基因檢測。長庚醫院藥物過敏中心會刊，創刊號，頁18。

我們從SJS或TEN的皮膚病灶研究中發現，藥物會激活特異體質病患的CD8 T細胞、自然殺手細胞與自然殺手T細胞，而大量釋放出一種很特殊的顆粒溶解素（granulysin）。在正常人體內，「顆粒溶解素」是重要的生物防護系統，可毒殺外來病菌或惡性腫瘤細胞；然而，特殊體質病患，會因為服用特定藥物或被病毒感染時，這種原本不會傷害自體細胞的毒性蛋白，反而會大量釋放到細胞外，分不清敵我，開始攻擊自體細胞，並擴散到全身，造成皮膚、黏膜細胞的死亡，甚至引起器官衰竭。（此成果已刊登於2008年12月份的《自然醫學》期刊）

六、SJS死亡率

SJS的死亡率一般5～10%，TEN的死亡率則可高達40～50%，尤其是老年人，容易併發敗血症。目前公認有七個危險因子（預後因子）用來評估TEN的嚴重性，同時可以預估死亡率（下表二），符合項目愈多，死亡率也隨之提升。

表二　TEN嚴重性七個預後因子評估表

預後因子	臨界值
年齡	≧40歲
心率	≧每分鐘120下
惡性腫瘤史	是
表皮裂解的體表面積	>10%
血清尿素氮(serum urea nitrogen)	>10 mmol/L(或>28 mg/dL)
血清中重碳酸鹽	<20 mmol/L
血糖	>14 mmol/L (或>252 mg/dL)

七、治療方式

SJS/TEN 的治療從過去的 Steroidss（類固醇）、IVIG（免疫球蛋白），到近年的 Cyclosporin（環孢素）及 Biologic anti-TNF-alpha（生物製劑）都有報導對 SJS/TEN 有治療療效。台灣最新的研究發現，透過生物製劑治療，也有不錯的療效，副作用比類固醇少、皮膚癒合時間更快。

過去傳統類固醇的治療因會壓抑全身免疫系統，故會提高感染風險，相對的，生物製劑僅單純壓抑 T 細胞，不影響體內其他免疫功能，此研究結果已刊登於 2018 年 3 月的國際知名期刊《臨床研究期刊（Journal of Clinical Investigation）》。但由於 SJS/TEN 病例少且罕見，缺乏足夠樣本數做臨床試驗分析，所以目前連教科書都很難對治療下定論。不過一般認為最重要的第一步是立即停掉可疑的致過敏藥物、維持水分與體溫的恆定、轉介至隔離的病房或燒燙傷中心接受周全的照護、治療並預防全身性的併發症（圖三）。

圖四：SJS/TEN 治療方式

八、常見後遺症

存活的病患最常見的長期後遺症包括：乾眼、眼瞼內翻或外翻、視力減退、甚至失明等；另外有些患者會傷及腎臟造成腎衰竭；皮膚會有色素沉積，發病期間嚴重的病患若併發細菌感染可能會有疤痕組織的產生（本手冊已將各種可能後遺症及其照護方式詳列於後，請依照自己的症狀詳閱，或對症就醫，以減免後遺症之不適）。

儘管我們的研究團隊解開了「史帝文生—強生症候群」與「毒性表皮溶解症」的種種迷津，發現「顆粒溶解素」是造成「史帝文生—強生症候群」與「毒性表皮溶解症」的主要關鍵，不過仍有幾個謎團尚待釐清。例如，釋放顆粒溶解素的細胞究竟是透過何種機制來鎖定皮膚與黏膜，造成破壞？服用特定藥物後是經由何種方式導致顆粒溶解素的分泌增加？期待未來能趕快研發出有效的解藥，以能減輕病患的症狀，大幅降低死亡率，避免病患產生後遺症，才是我們醫學研究最重要的目標。

後遺症照護

眼睛疾病OCULAR DISEASE

看診科別	併發症
眼科	乾眼症 Dry eye syndrome 角膜潰瘍／磨損 Corneal ulcerations and abrasion 睫毛倒插 Trichiasis　失明 Blindness 眼瞼內翻 lid entropion　畏光 Photophobia 眼瞼角質化 lid keratinization　瞼珠粘連 Symblepharon 淚腺結痂 Scarring of tear ducts

症　狀

急性期

八成的病患在初期會經歷結膜紅腫，分泌物增加，這可能發生在在皮膚紅斑出現前，或出現後。隨著疾病進展，會出現結膜眼球潰瘍，伴隨著膜狀物的覆蓋，上皮塌陷，虹彩炎（急性前葡萄膜炎），角膜破損，甚至是角膜穿孔。初期的破壞程度會跟後遺症的嚴重與否有相關。在慢性期若有角膜血管新生(corneal neovascularization)或水晶體後囊混濁(posterior capsular opacity)，則可預期會產生較嚴重的後遺症。

慢性期

慢性期的眼睛後遺症可能在很晚之後才逐漸產生，急性期剛過的時候，許多人的視力都還正常，很容易忽略眼睛慢性惡化會讓視力下降的可能性。慢性期的後遺症，相信是與長期慢性發炎，導致眼睛喪失輪部幹細胞有關。（以下數據為兒童樣本，以比例上來說，兒童產生慢性後遺症的比例是21-29%，大人則較高27-59%）

第一天　結膜炎(78%)，結膜下出血(33%)，結膜膜狀物覆蓋(28%)
第三天　結膜潰瘍，結膜破損穿孔，眼皮破損(50%)
第四週　瞼球粘連(28%)
第五—六週　睫毛倒插(8%)，瞼緣炎(6%)，淚腺阻塞(8%)
第七週　結膜下瘢痕形成

第三—四月　眼瞼緣角質化(22%)，瞼板腺功能障礙(25%)，角膜混濁(11%)
第五—十一月　乾眼症(28%)，多生睫毛(雙行睫)(11%)，輪狀幹細胞喪失(8%)角膜血管新生(8%)

Catt CJ, Hamilton GM, Fish J, Mireskandari K, Ali A. Ocular Manifestations of Stevens-Johnson Syndrome and Toxic Epidermal Necrolysis in Children. Am J Ophthalmol. 2016;166:68-75.

自我照護

1. 急性期：如有必要可以配戴保護型的隱形眼鏡。配合醫師開立的藥水點眼睛，及做眼睛清創。
2. 慢性期：配合醫師開立的藥水點眼睛，定期回診確認眼睛狀況有無變化。
3. 注重空氣品質，在家設置空氣清淨機，在外配戴墨鏡或防止細塵飛入眼睛，避開空氣品質不好的地方，像是祭拜的香火處，抽菸區，車水馬龍空氣不好的地方。
4. 如有畏光狀況，可以佩戴墨鏡。如有乾眼症狀，除了藥水藥膏的輔助，也可以配戴防風鏡，或是使用加濕器改善。
5. 避免用手直接接觸眼睛，如有分泌物，應使用消毒過的紗布沾生理食鹽水做清潔。
6. 避免過度使用眼睛，像是長時間使用3C產品。
7. 多食用富含維他命A的蔬果，像是甜椒跟青花椰，避開高糖分的飲料，以利維他命吸收。
8. 急性期過後用溼熱毛巾做眼睛熱敷加按摩可以減少瞼板腺阻塞。

[1] Nirken MH, High WA, Roujeau J-C. StevensJohnson syndrome and toxic epidermal necrolysis: Pathogenesis, clinical manifestations, and diagnosis. August 2015. https://www.uptodate.com/contents/stevens-johnson-syndrome-and-toxic-epidermal-necrolysis-pathogenesis-clinical-manifestations-and-diagnosis. Accessed October 17, 2016.
[2] Catt CJ, Hamilton GM, Fish J, Mireskandari K, Ali A. Ocular Manifestations of Stevens-Johnson Syndrome and Toxic Epidermal Necrolysis in Children. Am J Ophthalmol. 2016;166:68-75.

皮膚疾病Dermal disease

看診科別	併發症	
• 皮膚科 • 整形外科	皮膚炎Dermatitis 色素沉積Hyperpigmentation 失去指甲根部Loss of nail beds	脫髮Alopecia 結痂Scarring 乾癬Psoriasis

症狀

急性期

在起紅疹前，病人會有一系列的前驅症狀，類似流感症狀包括：高燒（>39度）、喉嚨痛、吞嚥困難、流鼻涕、咳嗽、眼睛紅腫、結膜發炎、全身痠痛無力。病患接下來會以軀幹為中心起紅疹，漸漸地四肢和臉部也會起紅疹。紅疹逐漸擴大，形成中心顏色較深的標靶狀病灶（Bull's eye lesion），接下來會像水泡狀的隆起，並且鄰近的水泡有的會融合在一起，若不小心摩擦到或弄破，會一大片皮膚一起剝落，露出鮮紅色易流血的真皮層。這段時間一定要想辦法保護水泡不要破掉，以保留完整的皮膚覆蓋，較不易引起感染，也不易留下疤痕。盡早住進病房甚至是燒燙傷病房做隔離，避免過多訪客造成感染。每天定期的傷口清創是很重要的，視狀況給予適當的傷口敷料，避免翻身或動作時弄破皮膚。

慢性期

大約在7-12天後，紅斑數量便不再增加，且早期形成的紅斑也漸漸在癒合，重新長皮。沒有破皮的地方在舊皮的覆蓋下新皮長得快，長到一定程度舊皮就會脫落，裡面新生的皮膚是粉色的，但是未來會色素沉積，所以要避免直射陽光，做好防曬。
急性期有暴露出來的皮膚比較容易結痂。如果皮膚脫落的部分在頭皮，會有部分掉髮的狀況，但是長期追蹤後，頭髮大多會長回來。指甲會在出院後一兩個月逐漸脫落，如果指甲根部未受影響，則新的指甲會緊接著跟上來，如果根部有影響到，則新生的指甲可能會較薄或較脆弱，最嚴重的狀況可能不長。長期來說病患皮膚會比較脆弱，比較容易有紅腫如乾癬的狀況。

自我照護
1. 這段時間要比照燒燙傷病患一樣處理，大量的上皮新生，以及看不到的內臟修補需要大量蛋白質，加上消化不好（腹瀉），因此需要攝取比平常更多的熱量！目標是不要讓體重下降。 2. 紅斑處會很癢，請盡量不要抓，可以使用抗過敏藥輔助，或用冰涼的毛巾輕壓獲得舒緩，不要有「摩擦」的動作。 3. 出院後初期新生皮膚的重點是保濕，應使用不含防腐劑的保濕乳液，後期再開始使用美白藥膏。 4. 物理性的防曬很重要，出門穿著長袖長褲，戴口罩及帽子或洋傘做好防曬。不能全靠防曬乳，防曬乳做為輔助使用，比較不會造成皮膚負擔。 5. 舊的指甲在要掉不掉的時期，可以用膠帶纏一圈固定住，定期修剪，比較不會拉扯到造成疼痛。 6. 皮膚及器官黏膜新生可以服用鋅及維他命B群，促進傷口癒合。

口腔疾病ORAL DISEASE

看診科別	併發症
• 牙科 • 齒顎矯正科	喪失味蕾Loss of tongue papillae 腔黏膜結痂Scarring of oral mucosa 牙根形成異常Abnormal root development 恆牙鈣化不全Hypoplasia of permanent teeth 乾燥症（口乾症）Sicca syndrome 口腔念珠菌病Oral candidiasis

症　狀

急性期

71-100%的病人都會有口腔症狀，也就是幾乎所有病人都會經歷黏膜破損，產生膜狀分泌物，再漸漸上皮新生，最終復原的階段[56]。因此需使用鼻胃管輔助進食及服藥，程度輕者可由口進食冷流飲食可減緩病人之不適感（參後表）。

慢性期

少部分病人會產生味蕾喪失，或口腔黏膜結痂的狀況，極少部分造成說話困難[64-66]。若是在小朋友乳牙時期發生SJS/TEN，恆牙牙胚可能受到影響，輕則牙根形成異常，或是鈣化不全（牙齒有斑點），嚴重者可能導致恆牙牙胚不萌發，也就是缺牙[57-61]。還有一部分的病人會有乾燥症，唾液腺喪失功能，口水減少，口內細菌不易被沖刷，因此容易產生蛀牙、牙周病、口腔念珠菌或細菌感染[62、63]。

自我照護

1. 既然口水的防護變少了，更要注重口腔清潔！
2. 吃完飯三分鐘內刷牙，至少刷三分鐘，一天至少刷三次。（刷牙三三三）
3. 睡前使用牙線去除牙菌斑。
4. 乾燥症患者需要定期(至少每半年)洗牙跟檢查，以便早期發現蛀牙或牙周病問題，若蛀牙頻率很高，應每三個月就回診檢查。
5. 小朋友若還沒換完牙，建議加看矯正科，處理可能的缺牙問題。

[56] Peters ME, Gourley G, Mann FA. Esophageal stricture and web secondary to Stevens–Johnson syndrome. Pediatr Radiol 1983;13(5):290–1.
[57] Hansen RC. Blindness anonychia, and oral mucosal scarring as sequelae of the Stevens–Johnson syndrome. Pediatr Dermatol 1984;1(4):298-300.

[58] Sobue S. Hypoplasia of the permanent teeth. Shikai Tenbo 1984 [Spec No: 105-116. Japanese. PubMed PMID: 6591446].
[59] Brook U. Stevens–Johnson syndrome and abnormal root development: a case report. Int J Paediatr Dent 1994;4(2):101-3.
[60] Bimstein E, Bystrom EB. Idiopathic, late, slow, and irregular dental development: report of case. ASDC J Dent Child 1984;51(4):302-4.
[61] Ranalli DN, Elliott MA, Whaley TM, Campagna Jr ED. Stevens–Johnson syndrome: report of case with abnormal root development. ASDC J Dent Child 1984;51(4):298-301.
[62] Gaultier F, Rochefort J, Landru MM, Allanore L, Naveau A, Roujeau JC, et al. Severe and unrecognized dental abnormalities after drug-induced epidermal necrolysis. Arch Dermatol 2009;145(11):1332-3.
[63] Koseki M, Maki Y, Matsukubo T, Ohashi Y, Tsubota K. Salivary flow and its relationship to oral signs and symptoms in patients with dry eyes. Oral Dis 2004;10(2):75-80.
[64] Royan SJ. Lip adhesion: unusual complication of Stevens–Johnson syndrome. J Oral Maxillofac Surg 2010;68(4):901–3.
[65] Sedghizadeh PP, Kumar SK, Gorur A, Mastin C, Boros AL. Toxic epidermal necrolysis with a rare long-term oral complication requiring surgical intervention. Oral Surg Oral Med Oral Pathol Oral Radiol Endod 2008;105(4):e29–33.
[66] Anwar MU, Foo IF. An unusual sequelae of Stevens Johnson syndrome. Int J Oral Maxillofac Surg 2006;35(10):975-6.

刷牙三三三

1.吃完飯三分鐘內刷牙

2.至少刷三分鐘

3.一天至少刷三次

附：SJS/TEN患者冷流飲食參考設計原則

為減緩能用口進食的SJS/TEN患者之不適感，可利用冷流飲食做適度調整，以補充足夠的熱量及蛋白質，其參考設計原則如下[1]：

1.改變食物的溫度，冰涼的食物，如：冰淇淋。

2.避免酸的食物而增加吞嚥的疼痛感受。

3.避免有顆粒的食物以減少傷口的磨擦。

4.滑順及富含水分的食物較適合。

5.少量多餐，可增加進食量及食物變化性。

下表為冷流飲食照護運用參考：

六大類	食材	運用	改變之優勢
主食	麵粉／藕粉	1. 羹狀 2. 添加吉利丁做成含水分之果凍狀	可提高醣類攝取 可與其他主食類搭配，增加稠度
	薏仁／紅豆／綠豆	1. 漿狀 2. 泥狀 3. 五穀漿 4. 添加牛奶	可以病人接受調整不同稠度
	糙米／米	1. 羹狀 2. 漿狀 3. 布丁狀	可利用增稠劑或吉利丁增加滑口性
	南瓜／地瓜／洋芋／芋頭／山藥	添加起司，做成起士湯 可添加核果類做成泥狀或湯品	本身具有黏性，可與其他主食類搭配調整稠度
肉魚豆蛋類	黃豆／黑豆	做成豆漿或豆花	提高蛋白質攝取
	蛋類	布丁或蒸蛋	1. 提高蛋白質攝取 2. 增加滑口性
	肉類	適合做冷湯基底或肉泥	1. 提高蛋白質攝取 2. 可做成鹹口味，增加菜色豐富性

奶類	牛奶	1. 冰淇淋 2. 可與主食類或水果類合併使用 3. 做成各式奶昔	1. 提高熱量與鈣質攝取 2. 增加適口性
蔬菜類	各式蔬菜	1. 精力湯 2. 可與水果搭配作為蔬果汁 3. 過濾之蔬菜汁 4. 作為冷湯基底	1. 提高適口性 2. 提高維生素礦物質含量
水果類	各式水果	1. 過濾之果汁搭配核果或蔬菜，做成蔬果汁 2. 做為冷湯基底	1. 提高維生素及礦物質含量 2. 增加水分攝取 3. 若咀嚼情形可，可直接食用（如：木瓜）
油脂類	芝麻、杏仁、花生、核桃	1. 糊狀 2. 漿狀 3. 含水分之果凍狀或布丁狀	1. 增加熱量攝取 2. 提高MUFA攝取量 3. 增加香氣

1. 資料來源：李依蓮、金惠民、饒月娟 (2010)。史蒂文生氏強生症候群中毒性表皮溶解患者之營養照護。Taiwan Journal of Dietetics, 2(1).59



耳鼻喉疾病
OTORHINOLARYNGOLOGIC DISEASE

看診科別	併發症
耳鼻喉科	下咽部狹窄Hypopharyngeal stenosis 咽部氣管廔管Fistulae between the pharynx and trachea 鼻腔壁粘連Nasal septal synechiae

症　狀

急性期

與口腔黏膜破損類似，急性期的SJS/TEN可能產生急性咽喉炎，會咽炎，鼻腔潰瘍，或聲帶發炎[69、70]，大部分患者於急性期過後即自動緩解。

慢性期

少部分病人會產生下咽部狹窄，造成吞嚥困難，甚至產生咽部與氣管之間的廔管，容易嗆到[71]。也有極少數病人造成鼻腔壁的沾粘，還有外耳道沾黏阻塞，需要外科進一步的處置[72、73]。

自我照護

1. 在急性期發作時，定時徹底的傷口清創，可以防止耳朵沾黏的後遺症。
2. 如果急性期過後有吞嚥易嗆到或吞嚥困難的狀況，請尋求耳鼻喉科醫師的協助。

[69] Koch WM, McDonald GA. Stevens–Johnson syndrome with supraglottic laryngeal obstruction. Arch Otolaryngol Head Neck Surg 1989;115(11):1381-3.
[70] Wahle D, Beste DJ, Conley SF. Laryngeal involvement in toxic epidermal necrolysis. Otolaryngol Head Neck Surg 1992;107(6 Pt 1):796-9.
[71] Barrera JE, Meyers AD, Hartford EC. Hypopharyngeal stenosis and dysphagia complicating toxic epidermal necrolysis. Arch Otolaryngol Head Neck Surg 1998;124(12):1375-6.
[72] Kim KJ, Lee DP, Suh HS, Lee MW, Choi JH, Moon KC, et al. Toxic epidermal necrolysis: analysis of clinical course and SCORTEN-based comparison of mortality rate and treatment modalities in Korean patients. Acta Derm Venereol 2005;85(6):497-502.
[73] Hotaling JM, Hotaling AJ. Otologic complications of Stevens–Johnson syndrome and toxic epidermal necrolysis. Int J Pediatr Otorhinolaryngol 2014;78(8): 1408-9.

呼吸系統疾病RESPIRATORY DISEASE

看診科別	併發症
胸腔內科	慢性支氣管炎Chronic bronchitis 肺纖維化Pulmonary fibrosis 慢性呼吸道阻塞Chronic obstructive pulmonary -disease (COPD)

症　狀

急性期（病發後2-3週緩解）

急性發作時期，部分病患會有肺部發炎浸潤（parenchymal infiltration）或支氣管性肺炎（bronchopneumonia）的狀況[16-18]，最大的臨床特徵為呼吸困難，部分病人會咳嗽。約10–20%的病人需要物理性的協助(如氧氣罩或氣管內管)才能呼吸[20]。急性期肺部影響較嚴重的病人，後遺症也會顯著增加[21、22]。

慢性期

慢性支氣管炎的症狀為：咳嗽、呼吸困難、哮喘、有膿痰，部分有發燒症狀。長時間下來會造成肺纖維化，為不可逆的呼吸功能下降，甚至形成慢性呼吸道阻塞，影響生活品質。

自我照護

1. 遠離引起發炎的物質
   出門配戴口罩，避開吸菸的人，室內設置空氣清淨機。
2. 長期的心肺功能訓練
   跑步、飛輪、爬山登階、有氧舞蹈都有助於增加心肺功能（游泳較容易感染眼睛，因視個人狀況）
3. 定期至胸腔內科複檢
   建議所有患者做肺功能長期追蹤，定期看胸腔內科，早期發現問題比較不易惡化[20、35]。
4. 有明顯症狀如咳嗽，呼吸困難等問題更應提早看診。

[16] LINDSAY WK. MUCOSAL RESPIRATORY(STEVENS–JOHNSON)SYNDROME. CAN MED ASSOC J 1947;56(5):527–9.
[17] SOLL SN. ERUPTIVE FEVER WITH INVOLVEMENT OF THE RESPIRATORYTRACT, CONJUNCTIVITIS, STOMATITIS AND BALANITIS; AN ACUTECLINICAL ENTITY, PROBABLY OF INFECTIOUS ORIGIN; REPORT OF TWENTY CASES AND REVIEW OF THE LITERATURE. ARCH INTERN MED(CHIC) 1947;79(5):475–500.

[18] VIRANT FS, REDDING GJ, NOVACK AH. MULTIPLE PULMONARYCOMPLICATIONS IN A PATIENT WITH STEVENS–JOHNSONSYNDROME. CLIN PEDIATR (PHILA) 1984;23(7):412–4.
[20] KAMADA N, KINOSHITA K, TOGAWA Y, KOBAYASHI T,MATSUBARA H, KOHNO M, ET AL. CHRONIC PULMONARYCOMPLICATIONS ASSOCIATED WITH TOXIC EPIDERMAL NECROLYSIS:REPORT OF A SEVERE CASE WITH ANTI-RO/SS-A AND A REVIEW OFTHE PUBLISHED WORK. J DERMATOL 2006;33(9):616–22.
[21] MCIVOR RA, ZAIDI J, PETERS WJ, HYLAND RH. ACUTE ANDCHRONIC RESPIRATORY COMPLICATIONS OF TOXIC EPIDERMALNECROLYSIS. J BURN CARE REHABIL 1996;17(3):237–40.
[22] KIM MJ, LEE KY. BRONCHIOLITIS OBLITERANS IN CHILDREN WITHSTEVENS–JOHNSON SYNDROME: FOLLOW-UP WITH HIGHRESOLUTION CT. PEDIATR RADIOL 1996;26(1):22–5.

腎臟疾病RENAL DISEASES

看診科別	併發症
腎臟內科	慢性腎絲球腎炎 Progressive membranous -glomerulonephritis 慢性腎功能不全Chronic renal insufficiency

症　狀

急性期

50%的病患在急性期會有腎臟症狀，尤其是Allopurinol引起的嚴重過敏反應，包含腎前腎衰竭或急性腎小管壞死，主要導因於低血容量和休克。但是大部分會在急性期過後好轉，大多不會造成後遺症[1、90、91、92]。

慢性期

然而少部分患者會演變成慢性腎絲球腎炎，慢性腎功能不全[77、90]。病患初期可能沒有症狀，但可能已經有血尿或蛋白尿的情況，只有部分病人可能會有腰腹痛，或一些泌尿道的症狀，接下來會出現水腫、高血壓，或快速進行性急性腎衰竭，甚至幾週內就演變成尿毒症。[91]。

自我照護

1. 定期抽血檢驗，追蹤腎功能是否正常。
2. 控制血糖、血壓。
3. 維持血中正常膽固醇。
4. 健康的生活方式如減重和規律運動。
5. 適量喝水，避免憋尿，不抽菸。
6. 預防感染。
7. 為了避免誤用傷害腎臟的藥物，服藥前先詢問腎臟科醫師。

[1] Letko E, Papaliodis DN, Papaliodis GN, Daoud YJ, Ahmed AR, Foster CS. Stevens–Johnson syndrome and toxic epidermal necrolysis: a review of the literature. Ann Allergy Asthma Immunol 2005;94(4):419–36.
[77] Oplatek A, Brown K, Sen S, Halerz M, Supple K, Gamelli RL. Long-term follow-up of patients treated for toxic epidermal necrolysis. J Burn Care Res 2006;27(1):26–33.
[90] Management of toxic epidermal necrolysis. Lancet 1984;2(8414):1250–2.
[91] Krumlovsky FA, Del Greco F, Herdson PB, Lazar P. Renal disease associated with toxic epidermal necrolysis (Lyell' s disease). Am J Med 1974;57(5):817–25.
[92] Chung WH, Chang WC, Stocker SL, Juo CG, Graham GG, Lee MH, Williams KM, Tian YC, Juan KC, Jan Wu YJ, Yang CH, Chang CJ, Lin YJ, Day RO, Hung SI*. Insights into the poor prognosis of allopurinol-induced severe cutaneous adverse reactions: the impact of renal insufficiency, high plasma levels of oxypurinol and granulysin. Ann Rheum Dis. 2014 Aug 12. (SCI; IF=9.270; Rheumatology 2/30)

肝臟疾病HEPATIC DISEASES

看診科別	併發症
• 腸胃內科 • 腸胃外科	急性肝內膽汁鬱積Acute intrahepatic cholestasis 慢性肝炎Hepatitis

症　狀

急性期

並非所有病人在急性期都會有肝炎的症狀，且就算有，大部分病人在急性期過後，肝臟與膽囊功能即會自行恢復正常。

慢性期

只有極為少數的病患，會有持續的肝炎或膽汁鬱積問題，需要醫師進一步評估處置。如果有肝炎，會有厭食、隱約的腹部不適、噁心、嘔吐等症狀。有時會有關節痛、出疹、黃疸或輕微發燒。如果肝內膽汁鬱積會有皮膚瘙癢、肝脾腫大、黃疸進行性加重等症狀。

自我照護

1. 均衡的營養、正常的生活起居
2. 避免食用酒釀、豆腐乳、臭豆腐等發酵處理及發霉的米、玉米或花生等食品
3. 不熬夜、不喝酒
4. 謹慎使用藥物，不亂吃中草藥
5. 定期至腸胃內科複檢

心臟疾病HEART DISEASES

看診科別	併發症
心臟內科	血管炎Vasculitis 姿勢性直立心搏過速症候群 Postural orthostatic -tachycardia syndrome (POTS)
症　狀	
心臟的併發症非常少見，目前有指出這兩種併發症，以下是症狀介紹。 1. 血管炎：血管炎的病徵很多樣，但真正的血管炎並不常見，需要醫師做進一步檢驗才能確診。病徵可能有皮膚紅斑、發燒、血尿、口腔潰瘍、頭痛、虹彩炎、肚子痛、關節炎。 2. 姿勢性直立心搏過速症候群：無力、頭暈、視力模糊甚至嚴重時會產生昏厥的情況。源自交感神經異常且合併因姿勢直立所產生異常心跳過速的現象。	
自我照護	
如懷疑有以上症狀請至心臟內科就診。	

腸胃道疾病
GASTROINTESTINAL DISEASES

看診科別	併發症
• 腸胃內科 • 腸胃外科	食道狹窄Esophageal stricture 慢性腹瀉Chronic diarrhea 急性腸胃道潰瘍Acute ulceration of GI tract 腸躁症Irritable bowel syndrome

症　狀

急性期

大部分病人在急性期都會有腹瀉的症狀，喉嚨潰瘍無法進食，需使用鼻胃管輔助進食及服藥，其餘嚴重腸胃道的病徵大多不顯著[38]。少部分病人會有血便及嚴重營養不良，體重下降的問題，需延長住院天數補充足夠的營養。

慢性期

食道狹窄的問題最快可能在急性期過後一個月就產生[39,40]，若造成吞嚥困難（dysphagia）可用手術方式改善[40]。也有部分人有慢性腹瀉、腹痛、大便不成形等，若症狀持續，造成體重降低或身體不適，可尋求醫師協助。

少部份病患有食管蹼（esophageal webs）、小腸阻塞（small bowel Obstruction）、小腸潰瘍（intestinal ulcers），需要醫師進一步評估處置。

自我照護

1. 尋找引起腹瀉的原因或食物。
2. 補充足夠的水分（尤其是腹瀉的頻率增加時）。
3. 低脂少渣飲食，補充高蛋白高熱能食物。
4. 禁忌食物：如粗糧、生冷瓜果、冷拌菜等，含粗纖維多的韭菜、芹菜、榨菜等；堅硬不易消化的肉類如火腿、香腸、腌肉等；刺激性食物如辣椒、烈酒、芥末、辣椒粉，以及肥肉、油酥點心等高脂肪食物。
5. 情緒安定，有利於腸胃功能的調整。

[38] Howell CG, Mansberger JA, Parrish RA. Esophageal stricture secondary to Stevens–Johnson syndrome. J Pediatr Surg 1987;22(11):994–5.
[39] Edell DS, Davidson JJ, Muelenaer AA, Majure M. Unusual manifestation of Stevens–Johnson syndrome involving the respiratory and gastrointestinal tract. Pediatrics 1992;89(3):429–32.
[40] Rottermann EM, Julia MV, Rovira J, Pari FJ, Morales L. Esophageal stenosis following Stevens–Johnson syndrome. Treatment with balloon dilation. Clin Pediatr (Phila) 1990;29(6):336–

內分泌／自體免疫疾病
ENDOCRINE / IMMUNE DISORDER

看診科別	併發症
風濕免疫科	第一型糖尿病Type 1 diabetes mellitus 僵直性脊椎炎（關節疼痛）Rheumatoid arthritis 甲狀腺炎，導致功能過高或低下 Thyroiditis -(Hyperthyroidism，hypothyroidism) 紅斑性狼瘡炎Systemic lupus erythematosus（SLE）

症　狀

因為SJS/TEN本身就是一種自體免疫疾病，所以關於內分泌／自體免疫疾病與SJS/TEN的關聯性，何為因何為果尚無定論。目前還沒有直接證據指出得到SJS/TEN，一定會產生內分泌／自體免疫後遺症，但是數據上看來，得到紅斑性狼瘡炎的比例會比一般人高。以下介紹各種病徵，供病患參考自己有沒有相關疾病。

1. 紅斑性狼瘡炎：臉上出現蝴蝶狀紅斑，身體虛弱、蒼白(貧血)、發燒及容易瘀青（易出血）。根據影響器官的不同而有不同症狀。
2. 第一型糖尿病：吃多喝多尿多，體重減輕。
3. 僵直性脊椎炎：背痛，腰部以下到臀部間的薦腸關節最痛，甚至延伸到腿部。
4. 甲狀腺機能亢進：腹瀉、掉髮、怕熱、女性經期異常、情緒變化、神經質、心悸、盜汗、畏寒、體重下降。
5. 甲狀腺機能低下：怕冷、便秘、倦怠。

自我照護

如懷疑有以上症狀請至風濕免疫科就診。

甲狀腺
Thyroid gland

婦科／泌尿生殖疾病GYNECOLOGIC/ GENITOURINARY DISEASES

看診科別	併發症
• 婦產科 • 泌尿外科	陰道狹窄Complete vaginal stenosis 外陰疼痛Vulvar pain 陰道積血／陰道積水 Hematocolpos and -hydrocolpos 不孕Infertility

症　狀

急性期

大部分女性病患在急性期都會有會陰部潰瘍的症狀，需要進行定期的清創（會陰沖洗），也有68%的男性在急性期有生殖器潰瘍的症狀，但是大部分的男性都不會有後遺症。

慢性期

根據文獻，大約9%的女性，若在急性期有黏膜破損，其在生殖器黏膜上也會有後遺症[77]，如外陰疼痛，嚴重者在急性期過後二至三個月會產生陰道狹窄[76]，造成性交困難。最嚴重的狀況，會造成陰道開口閉鎖，導致陰道積血／陰道積水的後遺症[78-86]。這會直接造成經期的紊亂，因此有導致不孕的可能[86、87]。以上症狀通常能藉由手術方式獲得改善[88]。
極少部分的男性會有慢性膀胱炎、尿道黏膜破損、包莖、生殖泌尿道狹窄等後遺症[1、3、88]。



自我照護

1. 在急性期時，配合定時徹底的會陰沖洗，可以減少沾黏的後遺症。
2. 如果有陰道狹窄或尿道疼痛等狀況，請尋求婦產科醫師或泌尿外科醫師的協助。

[1] Letko E, Papaliodis DN, Papaliodis GN, Daoud YJ, Ahmed AR, Foster CS. Stevens–Johnson syndrome and toxic epidermal necrolysis: a review of the literature. Ann Allergy Asthma Immunol 2005;94(4):419–36.
[3] Schwartz RA, McDonough PH, Lee BW. Toxic epidermal necrolysis: part I. Introduction, history, classification, clinical features, systemic manifestations, etiology, and immunopathogenesis. J Am Acad Dermatol 2013;69(2):173e1–173e13.
[76] Graham-Brown RA, Cochrane GW, Swinhoe JR, Sarkany I, Epsztejn LJ. Vaginal stenosis due to bullous erythema multiforme (Stevens–Johnson syndrome). Case report. Br J Obstet Gynaecol 1981;88(11):1156–7. [77] Oplatek A, Brown K, Sen S, Halerz M, Supple K, Gamelli RL. Long-term follow-up of patients treated for toxic epidermal necrolysis. J Burn Care Res 2006;27(1):26–33.
[78] Bonafe JL, Thibaut I, Hoff J. Introital adenosis associated with the Stevens–Johnson syndrome. Clin Exp Dermatol 1990;15(5):356–7.
[79] Marquette GP, Su B, Woodruff JD. Introital adenosis associated with Stevens–Johnson syndrome. Obstet Gynecol 1985;66(1):143–5.
[80] Wilson EE, Malinak LR. Vulvovaginal sequelae of Stevens–Johnson syndrome and their management. Obstet Gynecol 1988;71(3 Pt 2):478–80.
[81] Murphy MI, Brant WE. Hematocolpos caused by genital bullous lesions in a patient with Stevens–Johnson syndrome. J Clin Ultrasound 1998;26(1):52–4.
[82] Hart R, Minto C, Creighton S. Vaginal adhesions caused by Stevens–Johnson syndrome. J Pediatr Adolesc Gynecol 2002;15(3):151–2.
[83] Emberger M, Lanschuetzer CM, Laimer M, Hawranek T, Staudach A, Hintner H. Vaginal adenosis induced by Stevens–Johnson syndrome. J Eur Acad Dermatol Venereol 2006;20(7):896–8.
[84] Rowan DM, Jones RW, Oakley A, de Silva H. Vaginal stenosis after toxic epidermal necrolysis. J Low Genit Tract Dis 2010;14(4):390–2.
[85] de Jesus LE, Dekermacher S, Manhaes CR, Faria LM, Barros ML. Acquired labial sinechiae and hydrocolpos secondary to Stevens–Johnson syndrome. Urology 2012;80(4):919–21.
[86] Pliskow S. Severe gynecologic sequelae of Stevens–Johnson syndrome and toxic epidermal necrolysis caused by ibuprofen: a case report. J Reprod Med 2013;58(7–8):354–6.
[87] El Daief SG, Das S, Ekekwe G, Nwosu EC. A successful pregnancy outcome after Stevens–Johnson syndrome. J Obstet Gynaecol 2014;34(5):445–6.
[88] Meneux E, Paniel BJ, Pouget F, Revuz J, Roujeau JC, Wolkenstein P. Vulvovaginal sequelae in toxic epidermal necrolysis. J Reprod Med 1997;42(3):153–6.

其他疾病OTHERS

看診科別	併發症
• 家醫科 • 神經內科 • 精神科	慢性疲勞Chronic fatique syndrome 嗜睡症（猝睡症）Narcolepsy 創傷後壓力症候群Post-traumatic stress disorder

症　狀

經歷一場大病之後，病患初期的身體機能還很低落，心理也需要做調適，過程中可能出現疲憊與憂鬱的症狀，除了家人、朋友、社工的陪伴，有時候可能也需要醫師適時介入來協助。

1. 慢性疲勞：是一種身體出現慢性疲勞症狀的病症，具體定義是長期間（連續6個月以上）原因不明的強度疲勞感覺或身體不適。
2. 嗜睡症（猝睡症）：白天過度的睡意，和前一天晚上睡得好不好沒有絕對的關係，每兩到三個小時就很想睡。比較後期可能出現猝倒，突然短暫喪失肌肉強度的能力並倒下的狀況。其他症狀還有鬼壓床、雙重視覺、注意力渙散、及喪失記憶等。
3. 創傷後壓力症候群：做惡夢、性格大變、情感解離、麻木感（情感上的禁欲或疏離感）、失眠、逃避會引發創傷回憶的事物、易怒、過度警覺、失憶和易受驚嚇。

自我照護

1. 如懷疑有以上症狀，慢性疲勞看家醫科，嗜睡症看神經內科，創傷後壓力症候群看精神科。
2. 規律的作息，養成規律運動的習慣，找到可以獲得成就感，值得投入的事情來做，讓每天早晨起床都有值得期待的事。
3. 勇於與周邊親友分享心裡的感受，有助於生理與心理的調適，病友會也是您最佳的後盾。

病友故事分享

不被困境打倒的寶玉阿嬤

文／王昭晴　圖片提供／伊甸基金會、黃寶玉

一場感冒讓一位女強人的人生從此產生了巨大的變化，原本的她常常開著車東西南北跑，一邊做生意，一邊旅遊；自從在1984年八月發高燒，去醫院就診，醫生沒有詢問她是否會藥物過敏，就直接施打了退燒針劑後，引起了藥物過敏（SJS史帝文生—強生症候群），之後黃寶玉的世界漸漸從彩色轉為黑色；藥物過敏造成了她全身潰爛，視力一直減退；那時候的她是生不如死，一度想放棄生命，但是想到了她唯一的兒子，兒子當時僅有四歲，孩子不能沒有媽媽，這樣的念頭成為黃寶玉活下去的動力。

依靠信仰再站起來

因為藥物過敏導致黃寶玉雙眼睫毛倒插、潰爛，這段期間她到處求神問卜，也深信醫療可以治好她的雙眼，可是事實上一直到現在她還是要天天點眼藥，常常回診眼科追蹤眼睛。中間雖然換過許多醫院，看過許多醫生，但還是無法讓眼睛康復。現在的她已經是全盲了；一開始黃寶玉不能接受這個事實，頹廢了好一大段時間，最後她告訴自己不能這樣一直頹廢下去，生活還是要過，孩子也需要她養。

最起碼也要做到自己能夠照顧好自己，這時候的黃寶玉開始信仰基督教；靠著信仰給予她力量，從此她開始勇於地去面對更多的人事物，不至於就此退縮挫敗；黃寶玉說：「雖然世界一樣黑白，但是有信仰的依靠，人生是彩色的。使她燃燒起生命的活力」。

「活到老，學到老」

一開始黃寶玉不是忽然就看不到，是漸進式的，藥物過敏後還能繼續做生意，但是隨著視力的惡化，只好轉做保險業務；退休前的她，尚未完全看不到，但是看東西開始非常吃力；寫東西時得用比較大的麥克筆才看得見；因為害怕有一天會完全失明，所以黃寶玉很沒有安全感，就先去學一些基礎的定向訓練；現在的她已經退休了，但雙眼已經全盲，出門會使用復康巴士，如果沒有預約復康巴士，就會帶著白手杖，自己摸索著去坐公車或是捷運，黃寶玉說：「臺灣人都很有愛心，到處都有愛心人士，看到她會主動詢問她、幫助她，讓她得到很多的溫暖」。雖然已經退休了，可是黃寶玉秉持著「活到老，學到老」的精神，甚至曾經去學按摩，還考到了丙級證照；至今還在學習著如何使用盲用電腦跟手機，雙眼不便，造成她生活上許多困擾，即使是在自己最熟悉的家，也常常跌倒，不過黃寶玉也只是摸摸傷口再次站起來。

有時候別人會好奇黃寶玉眼睛是怎麼受傷的，黃寶玉就會趁這個時候告訴別人她是因為藥物過敏的關係而導致雙眼失明的，也趁機提醒別人用藥後需要注意的事項；希望別人不要跟她一樣也承受了這種痛苦。



朱建剛：SJS是伴隨一生的恐懼

整理／陳玠婷　圖片提供／朱建剛

在店裡忙碌穿梭，調製香料、處理腸衣等動作，讓空氣中充滿獨特的香味，這是朱建剛的家鄉味香腸，也是他與祖母、父親的情感連結，但是他內心卻憂慮自己在傳承香腸作法前，因為史帝文生－強生症候群（Stevens Johnson Syndrome, SJS）帶走他的生命。

兩次未預期發病危及生命

1999年，朱建剛因為感冒到醫院就診，第一次藥方身體沒有不適，第二次回診時醫生多加了一顆藥物，他毫不猶疑地領藥回家吃了，準備洗澡的時候發現自己在發抖，連拿衣物都不像從前那樣俐落，且直至洗澡時，才發現自己全身長滿了紅色斑點，感到非常不適。再度上醫院後，被診斷患SJS，送進加護病房，全身紅斑、脫皮、喉嚨、眼睛黏膜粘黏，身體的疼痛無法忍受，甚至到達危及性命程度，他說：「在昏迷的時候，有一度覺得自己撐不過去，我內心祈求著不想那麼快就離開這個世界。」一個月後轉醒，帶著後遺症如乾眼症、喉嚨易受傷疼痛和內心的恐懼返家。談及內心的恐懼，朱建剛感嘆表示知道自己對某一藥物過敏，卻不知道哪一藥物，未來沒有生病權利的恐懼，是誰也無法體會的。

2003年，因為年輕時從事養豬業施力不當，造成椎間盤突出，長期馬尾神經疼痛，以至一天早晨醒來後驚覺自己除了頭部以外無法動彈，全身就像癱瘓一樣，讓他陷入無限恐懼；躺了十多分鐘後四肢漸漸有了知覺，此後這樣狀況發生頻率越來越頻繁，心中的不安一天天加深，就怕哪一天永久性癱瘓在床上，那絕對痛苦不能忍受。隔年朱建剛下定決心做手術，忍下對SJS的恐懼，對太太和家人交代很多

事情才進手術室，結果再度因為用藥不當，在縫合過程當中，發現凝血功能失效，大量失血，後來輸了5公升血液才救回一命。

發病或病癒　過程艱苦心酸

第一次手術失敗留下血塊，讓他疼痛加倍，無法走路，他說：「每天痛得睡不著，醫生建議我看疼痛科，後來找到藥物才能安眠。」第二次手術前，試藥兩個星期，發現自己對Veron藥物有不適反應，隨即反應後等待手術，但令人痛惋的是院方再度疏失，第二次手術點滴中有Veron，讓他再度患SJS，且這一次等級更高，為毒性表皮溶解症（Toxic EpidermalNecrolysis, TEN），皮膚體表面積脱落30%以上，昏迷插管治療再度送入加護病房的特別照護區。住院兩個月後，SJS獲得控制，但是醫生明白告訴他無法繼續為他動刀治癒椎間盤突出，因此朱建剛只能出院，經歷在家癱瘓一年、插尿管四年的生活。

克服病痛　積極規劃未來

朱建剛個性明理堅強，他為了家人和自己的幸福，從未認為自己一輩子只能躺在床上度過餘生，無論馬尾神經如何疼痛，也要自己站起來走路運動，更到全台各地練氣功；他深知依靠藥物會產生依賴，所以告訴自己克制用藥，用忍耐的方式度過每一個疼痛的時刻，像SJS後遺症——乾眼症，朱建剛以前隨身攜帶人工淚液，隨時使用滋潤眼睛，後來用忍耐的方式，逐步漸少使用次數，他感嘆地表示忍痛忍到後來，總會克服障礙。

這一生經歷過幾次生死瞬間，朱建剛積極參與SJS相關會議，呼籲政府機關與醫院重視醫療技術之外給藥用藥更需謹慎，也盡可能參與病友協會的籌備會議，即使身體不舒服還是不想放棄任何一個能夠爭取權益的機會，他說：「我希望SJS病友協會不會再有新的會員。」

一顆藥丸　歷劫重生的女孩

整理／蘇麗華　圖片提供／王昭晴

一顆藥丸過敏，竟然讓昭晴發出病危通知！全身99%皮膚潰爛，敗血症、急性腎衰竭……昭晴得了毒性表皮溶解症。走過死陰幽谷，昭晴預後只剩一眼，她仍懷抱感恩一切，劫難讓她重獲新生。

年輕開朗的昭晴，有著樂觀的性格，如同「夏天」一樣，熱情而洋溢。但就在2013年的夏日，服用了一顆抗癲癇藥物，竟成為她死神拔河的慘痛經歷……「一開始以為只是眼睛過敏，沒幾天後，便出現了咳嗽、發燒、喉嚨痛的症狀……」昭晴描述當時發病的症狀。掛了耳鼻喉科，醫師診斷為扁桃腺發炎；病況沒有好轉跡象，吞嚥時喉嚨有如針刺般疼痛，轉診到區域醫院，醫師判定為會厭炎，擔心她無法呼吸，立即開刀進行氣切，自此無法說話；竟還同意昭晴繼續服用過敏的藥物樂命達錠抗癲癇藥物。

病情急轉直下不樂觀

服藥後，症狀來得又急又快，身上布滿鮮紅色的斑點、再轉為暗紅色、嘴唇破皮、大小便出血，眼睛無法張開，「爸爸幫我點藥時，我的眼皮居然滑了下來。」眼見發病過程急轉直下，趕緊轉到醫學中心。皮

膚已嚴重潰爛、身上插著鼻胃管和導尿管、抽痰時都是血，無助的媽媽無語問蒼天，流淚滿面的在昭晴耳邊輕喚她：「不要丟下媽媽一個人啊！」一向堅強的爸爸也難忍悲痛，他在筆記上寫下心情：「每次看昭晴，一次比一次嚴重；要進去看昭晴時，都好害怕。」病情不樂觀，全身上下99%的皮膚潰爛，醫院發出病危通知，父母的心都快撕裂了。

以為要天人永隔，急救後，昭晴病況有了轉機。她起死回生，可以自行說話，手腳也長出了新皮。期間顏面包裹著紗布，昭晴記憶猶新的說：「換藥時的痛楚，好比燒傷的皮膚上硬把紗布撕下的那種感覺。」褪下臉部紗布，全身皮膚慢慢痊癒、肺積水少了，生命跡象趨於穩定，令家人欣喜。

走過死陰幽谷後重生

歷經快兩個月的折磨，昭晴清醒了！挺著孱弱的身子，眼前一陣畏光，昭晴下意識覺得眼睛好像有點問題。過幾天，摘下呼吸器，後腦勺頭皮開始結痂，順利從加護病房轉往普通病房，醫師見狀，不由得說：「這是奇蹟呀！」撿回一條命，昭晴形容換藥過程總是天人大戰。「換藥的時候真的超痛，」一翻身咳嗽咳到不行，要六個人才能合力完成。一想到當時痛不欲生的情景，就令她頭皮發麻。

服用止痛藥，副作用卻令她整天噁心想吐。期間只能吃流質食物，但一吃就反胃。醫囑叮嚀要少量多餐，好不容易喝了一些玉米濃湯，原以為食道好了，貪吃的昭晴急於想進食，咬了一口熱狗，不料食道整個破了。她才驚覺，尚在復原的她：「原來黏膜比小嬰兒還嫩。」

雙腳無力，醫師擔心會萎縮，交代要穿上鐵鞋復健。屢屢穿上厚重的鐵鞋，怎麼費勁也套不上，昭晴無力難過的放聲大哭，埋怨的說：「這世界怎麼那麼不公平，我活了，卻也失去了一切。」

強打起精神重新振作

時序步入九月，昭晴復原情況良好，可以開始起身進食。與此同時，也宣告漫長的復健開始。買了抽痰機，租了呼吸器，使用便盆椅等，還好父母親在旁無微不至的照顧，陪伴她度過這一條黑暗的漫漫長路。

對愛美的年紀來說，照著鏡中的自己，後腦杓的頭髮長不出來，昭晴勉強用上面的頭髮蓋住，心裡有說不出的難過。強打起精神，看著沒長頭髮的地方紅腫光禿禿一片，呈現出數字7的形狀，她自我解嘲的說：「是LUCKY 7，不正是LUCKY晴。」

9月14日這一天，是值得紀念的日子，坐著輪椅的昭晴順利出院了。眼睛受損，眼皮內翻嚴重，昭晴形容，導致睫毛整排插進眼角膜，造成角膜結疤。所幸到醫學中心進行眼皮縫合手術，日漸恢復。「但我的左眼應該是不行了，」她安慰自己，慶幸剩下的右眼還可以讓她趴趴走，拿相機記錄生活。

回想發病這一路過程，因為施打鎮定劑，許多記憶是空白的，昭晴藉由父親的筆記，填補那段瞬間的空白。看著字裡行間、發病照片，內心忍不住湧出一股辛酸，「畢竟當初好好一個人，如今變這樣……」昭晴再也控制不住情緒，宣洩出來，「當一個人有苦說不出、雙腿又無法行走、又無法看到東西時，當下真的覺得自己只是個有意識的植物人吧！」

感謝一路扶持恩典滿滿

拭去淚水，重頭來過，昭晴努力像個幼兒一樣，重頭學習走路。她感嘆道：「人生，有幾個人能有這樣兩次學習走路的經驗；而又有誰？活那麼大，還要爸爸洗澡、把屎把尿的？」出門，總是要著爸爸推著輪椅，點點滴滴，都是父女共同的回憶。一場生病，化解多年父女不滿的情結，昇華的是親情的溫度。

重生後的昭晴，難免心情低落，當心情跌到谷底，她知道要盡快抽離。畢竟一路救治的過程，有太多人要感謝，有幫她親手挖大便的醫生、半夜要幫她抽痰的看護、怕她無聊借她錄音機的護理長，以及日夜守護她的醫護人員、探望的親友，那份呵護的心意，溫暖了昭晴的心。

靠著信念，與不放棄自己的意志，昭晴起死回生。她敲打著鍵盤，回顧一路發病的點滴，她要用無限的生命去創造無限的可能。一篇名為「一個像夏天的女孩」，就是她的故事，她用不平凡的際遇，述說她走過不同的生命經歷。

病友常見問答

整理自台灣藥物過敏關懷協會創立以來，病友在群組或活動中討論的問答記錄並由專業醫師審閱校訂如下：

事中治療相關問題

Q：如何預防眼睛後遺症

A：早期台灣沒有完整醫療團隊，所以在第一時間，眼科醫師沒有即時醫治眼睛，導致許多病友視力嚴重受損；所以在其他國家急診時可以要求眼科醫師會診，目前台灣都會有各科醫療團隊進駐。

Q：發病如何進食?

A：發病的時候因喉嚨發炎無法進食，病友提供以下方式進食：

1. 插鼻胃管，但還是要吃，因嘴需要運動。
2. 餐前10cc麻藥漱口，在麻退前速吃。
3. 住加護病房時，可以帶涼涼冰冰的流質給病友，喉嚨會較舒服。例如：吃冰淇淋，可補充營養，嘴巴癒合也較快。

其他事中治療照護建議：

- 不建議刷牙，可以到藥局買頭是粉色系牙刷棒，輕輕擦拭，要幫忙病友做，不然破皮又不好癒合，只要吃過東西就漱口。
- 治療時要綁好，不然手隨便一碰整塊皮就會掉，容易留疤或需重新縫動脈管。
- 黏膜醫生說要挖，某病友每天都用紗布挖到流血，以為沒有白白是好的，結果是不對的；以為好了，其實已傷到最裡層，做的太清潔了。

事後照護相關問題

Q：病好了之後嘴巴會不會變得很敏感？

A：會，以前覺得還好的辣，現在覺得很辣；而且喉嚨好像比較會乾癢。

Q：指甲會掉落嗎？

A：手及腳指20隻指甲全掉，指甲大概兩個月時間可以順其自然長出來，新長出來就會把舊的往外推，舊的會慢慢剝落，若用拔的會很痛，有時硬拔會流血。翹起來的指甲，可用透氣膠帶纏起來，可多補充鈣質。

Q：斑點會好嗎？

A：皮膚問題時間可以解決！色素沈澱一年內儘量別曬太陽，會慢慢淡化，多吃維它命C幫助排毒、美白；用嬰兒沐浴乳及洗完後擦嬰兒油。皮膚及指甲的問題會因時間而慢慢回復正常，最需注意的是眼睛維護。

Q：眼睛會有那些問題?如何照護？

A：SJS癒後若眼睛沒有問題也不可掉以輕心，因其眼睛黏膜已變薄，而可能比一般人更容易發炎而造成更嚴重的眼睛病變；有些病友因早期沒有待別注意及照顧眼睛發炎問題，導致眼睛嚴重受損。有的病友因角膜變薄，而近視變好，但若是角膜混濁，看東西還是會有矇矓感；SJS眼睛可能的後遺症及病友們治療維護方式及經驗如下：

1. 乾眼症

a.點人工淚液。

b.抽血清來點，大約可維持一星期，但不建議剛發病時抽，因為還在發炎血液是不健康的。

c.戴鞏膜隱形眼鏡，和一般隱形眼鏡相似，需有像是吸盤的工具輔助戴上，國外病友有使用，但要價不菲，一對5,000元美金；美國及法國有幫病友補助購買。美國病友

反應隱形眼鏡提供一個保留淚水（人工淚液）的空間，減少眼表層乾燥，所以戴起來比較舒服（但戴過的台灣病友則反應效果不是很好）。

2. 角膜破皮（羊膜可以促進角膜皮生長，並給予養分）

a.戴羊膜鏡片，不用手術，把羊膜夾雜在一種特殊的框框裡，只能戴一個禮拜，一隻約台幣3萬元。

b.羊膜手術，則是將羊膜縫在眼球上，需拆線；羊膜本身有抗發炎的效果，急性發炎期(嚴重病患)時會使用羊膜，以減少發炎及眼表面粘連；慢性期若有上皮化不良亦可用羊膜促進上皮增生。

3. 治療眼瞼角質化

a.口腔黏膜手術：以口腔黏膜取代角質化眼表層，可先做上眼皮或下眼皮，或上下一起做；上、下分開做是一種煎熬；有做過的病友反應手術後眼睛閉合會很舒服。

b.點A酸：針對眼瞼角質化，點A酸亦可改善；在費用、治療疼痛度及風險上來比較，是較優先的選擇。

4. 輪部幹細胞缺損時（血管會長進角膜，造成視力嚴重衰退）

可以做幹細胞移植手術，一隻眼約NT.四、五十萬：幹細胞用眼外培植的方法培植在羊膜上，再縫上眼球，把破損的地方補起來，這樣血管才不會再長進來；不過若為異體移植做這手術後都要吃抗排斥藥。

做過病友的反應：本來二眼視力約0.3，右眼做完後，角膜清澈了，恢復原本視力，但左眼狀況仍不好。

註：角膜幹細胞缺損是黑眼球外有一圈幹細胞，因長期發炎所以幹細胞受到破壞，眼白的血管就會長進來，造成視力嚴重衰退。

5. 控制眼睛發炎

a. 點類固醇，急性期高劑量類固醇對病程有決定性的影響，

之後醫生會依病況調整藥物，請確實照醫囑點藥；有些劑型可能會導致白內障。

b. 點免疫抑制劑（cyclosporine），原為移植器官的抗器官排斥藥，是目前台灣唯一上市的抗發炎免疫抑制眼藥。

c. 破皮發炎的時候，如果吃到容易上火的食物，就像火上加油，一發不可收拾，情況會更嚴重，病況沒有很穩定時，食物建議以清淡為主。

d.至日本京都醫院看診的病友經驗：日本是使用治療胃潰瘍的一種消炎藥，製成眼藥來使用。就醫的看診費約NT.四千多元（不含機票和藥錢）。一條可點一次，一眼一天四次（約NT.35元），可一次拿一年份，藥沒防腐劑，需冷藏或冷凍。日本醫師表示，使用此藥物不建議使用類固醇，所以去看診的病友已停用類固醇，目前除使用此消炎藥，還有用淚液及淚膜，晚上點藥膏。

e.容易睫毛倒插，要常回院拔睫毛或接受睫毛電燒等手術。

6.容易長針眼

眼睛後遺症之一，因眼瞼緣角質化的關係容易長針眼，內眼被擠的時候會很痛；如果有用針先刺破就較不痛。

Q：SJS後可打流感或肺鏈球菌等疫苗嗎？

A：鐘文宏醫生：「可以，沒問題，之前SJS若是藥物引起的和疫苗就沒關係」。

病友們的其它建議

- 大陸的促進生長因子眼藥水，因有防腐劑，建議不要使用。
- 每家醫院提供的治療方式不同，若不見好轉，建議換醫生治療，避免延誤治療。
- 提供各種治療維護方法，但還是要找到「對」的醫生做專業判斷。

- 畏光的可能原因是角膜混濁且有白點，所以遇到白光會光線散射，眼睛會更不舒服。
- 受損比較輕的朋友更要加倍呵護自己的身體，因為孩童時期發病的，以前不懂保養，所以到後來衰壞的速度迅速。約五十幾歲開始有其它重大病症；例如：紫斑症（末梢血管阻塞）、心臟方面（心肌梗塞、心肌發炎）的問題；後期則眼睛視力嚴重退化需要拿白手杖；牙齦萎縮下排牙齒掉光的問題，需剪碎或用調理機。
- 有些病友表示曾有心臟方面的後遺症問題。
- 吃健康食品，也有可能造成過敏，因病友體質特殊，建議以天然食材為主。

訪問台灣病友信任的眼科醫師

Q：眼睛沒有乾眼症，為什麼也常發炎？

A：發炎的原因大部份是過敏、空氣污染、環境污染；有病友出門都戴著全包式防風眼鏡，情況有比較好。

補充：美國自然醫學醫師——陳俊旭博士表示發炎本是身體的白血球為了抵抗外來病菌、體內毒素、修補傷口組織時的反應（紅、腫、痛現象），發炎現象愈短其免疫力愈好，而長年累月不斷的發炎則是免疫力失調，發炎失控了。而發炎者體質通常偏酸，第一要務是調整體質[2]！

Q：請問口腔黏膜細胞體外培養移植有副作用嗎？

A：沒有副作用，因需要口腔黏膜細胞體外培養移植的人大部分都是因為眼角膜壞掉了，使用口腔黏膜細胞取代原本角質化的角膜表面對眼表層重建有很大的幫助。

註：一般的口腔黏膜移植指的是角質化黏膜的取代，減少眼表層的摩擦。口腔黏膜細胞體外培養移植指的是輪部細胞嚴重破壞，須以口腔黏膜細胞重建眼表層，是一種輪部移植手術替代方式。

2. 陳俊旭(2007)。吃錯了，當然會生病！台北，新自然，三版，243~246。

Q：國外病友使用的鞏膜穩型眼鏡，台灣目前是否有引進呢？效果如何？

A：這要有廠商去引進，台灣目前管制很嚴格，但那個目的只是維持濕的環境，目前我給的藥水，對病友來說就很有效了。

Q：開刀會影響黏膜的部份嗎？

A：黏膜的部份已經發炎過了，再來就是後遺症角質化去磨擦到你的角膜，大部份都是處理不好。有些醫師會叫你開刀，但是開刀事實上是沒有用的，只會增加惡化，因為SJS你一動刀，你的發炎更厲害，你那個眼睛的傷口不會好，如果你開下去不曉得怎麼樣收拾是沒有用的。

Q：有的病友後遺症不只眼睛，好像有黏膜的部份都有可能出現問題，所以SJS是會影響其它黏膜的部位嗎?

A：一定會的。

Q：有醫生推薦促進生長因子，若其無添加防腐劑是不是就有效果？

A：有角膜破皮或傷口長不出來才有用，若沒有這個現象，只有角質化，就不用。（羊膜及自體血清的治療即為生長因子促進上皮化的治療）

另請教林逸民醫師（美國眼科及外科學院院士回鄉服務，常在檢查患者眼睛時，發現導致患者眼疾的病根[3]）關於SJS患者，他建議去看免疫風濕科，因為**SJS是自體免疫力所引起的**，而SJS患者眼睛常處於發炎狀況下，與免疫細胞失控有關。

3. 陳稚華(2015)。連莫斯科的病人都飛到羅東找他看病！「台灣第一名良醫」林逸民的傳奇故事。取自http://health.businessweekly.com.tw/AArticle.aspx?id=ARTL000048916

免疫細胞為什麼會失控？

國際免疫權威安保徹教授表示，免疫細胞功能會受到自律神經影響；而自律神經會因外在環境、內在處境的變化，運用交感神經及副交感神經來進行身體機能調節，它和所有的生命現象有關，如下圖五所示[4]。

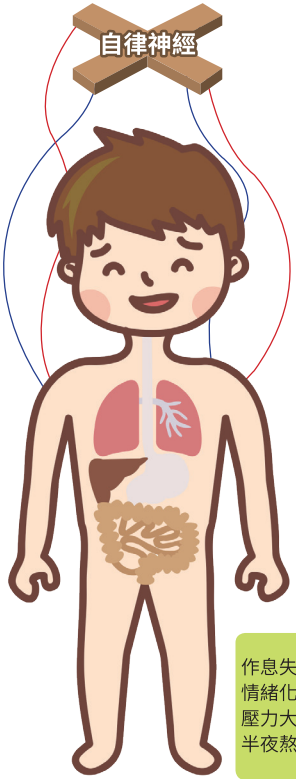

自律神經調節功能

	交感神經	副交感神經
瞳孔	放大	收縮
淚 / 唾液腺	分泌減少	分泌增加
汗腺	排汗	
全身血管	血管擴張	血管收縮
肺	支氣管擴張	支氣管收縮
心臟	心跳加快	心跳減慢
肝	釋出葡萄糖	
胃	活動減少	活動增加
腸子	蠕動減少	蠕動增加
膀胱	舒張	收縮

圖五：自律神經的功能

當自律神經失調時則免疫力降低，就容易受細菌、病毒感染而生病，或難以痊癒。免疫系統主要的防禦細胞是白血球，其種類及功能如下頁圖六所示[4]，亦說明SJS與免疫細胞的關聯性。

4. 林麗虹（譯）(2012)。免疫力是全世界最強的醫生（原作者：安保徹）。新北市：三悅。（原著出版年：2010）。

巨噬細胞

負責判斷外來敵人，並依特性指揮顆粒性白血球及淋巴球發動攻擊；自身亦會吞噬體積較大的異物及細胞排出的老舊廢物。

顆粒性白血球

專吃大型的細菌、真菌及細胞骸；但數量太多的話會轉攻體內常駐益菌，且死後所釋放的自由基會積在組織黏膜上，其具高酸化力，會破換正常細胞。



淋巴球

專攻病毒、癌細胞、老化細胞、花粉、塵滿等較小的異物。若過度增生則會反應過度，演變成起喘、皮膚炎、花粉症 ... 等。其經長期進化，產生不同功能的淋巴球細胞如下：

刺激

T 細胞

包括對抗癌細胞的「殺手 T 細胞」及發出攻擊指令的「輔助性 T 細胞」。

NK 細胞

專攻被病毒感染的細胞及癌細胞。

B 細胞

接受 T 細胞的指令，記憶曾碰過的病毒及異物，並產生抗體。

分泌顆粒溶解素

SJS

鐘醫師研究發現[5]：

爆發 SJS / TEN 機制

「藥物會激活特異體質病患的 CD8 T 細胞 (屬 T 細胞的一種)、自然殺手細胞與自然殺手 T 細胞，進而大量地釋放出一種很特殊的顆粒溶解素 (granulysin)。在正常人體內，「顆粒溶解素」是重要的生物防護系統，可毒殺外來病菌或惡性腫瘤細胞；但特殊體質病患，會因服用特定藥物或被病毒感染時，原本不會傷害字體細胞的毒性蛋白，反而會大量釋放到細胞外，分不清敵我地攻擊自體細胞，並擴散到全身，造成皮膚、黏膜細胞死亡，甚至引起器官衰竭」。

圖六：白血球種類與功能

5. 鐘文宏(2012)。嚴重型皮膚藥物過敏反應的迷團與致命關鍵。長庚醫院藥物過敏中心會刊，創刊號，9-12。

自律神經會依生活作息、飲食、及心理壓力……等狀況及環境來因應調節顆粒性白血球和淋巴球的比例。當交感神經興奮會分泌腎上激素，顆粒性白血球有其接受體，進而增生活化；而副交感神經興奮則會分泌乙醯膽鹼，淋巴球有其接受體，會增生活化，如圖七所示。

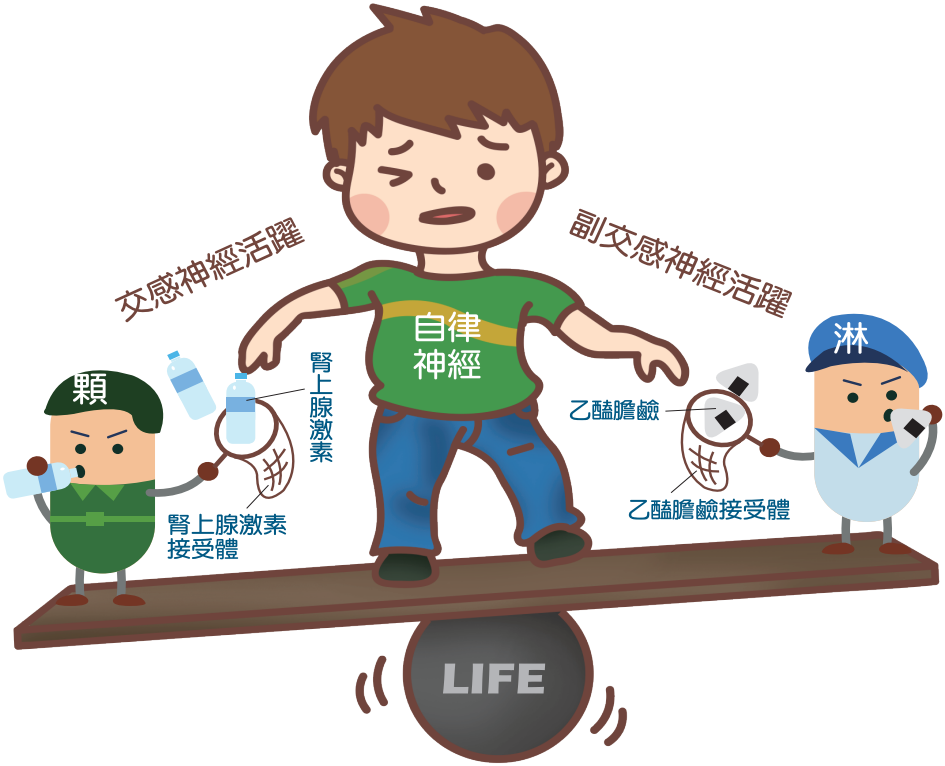

圖七：自律神經與白血球的關聯

所以當生活作息失常、情緒化、壓力太大或過度放鬆、暴飲暴食、運動不足、血液循環差、人際關係惡化、睡眠不足、錯誤飲食或服裝、生活態度……等都有可能使自律神經失調導致免疫細胞失腔，而發生持續不斷的發炎症狀。而要平衡自律神經、提升免疫力的方式，國際免疫權威安保徹教授（日本）與黃聖周教授（韓國）[6]建議如下：

1. 生活作息規律（良好的睡眠品質）
2. 積極的保暖身體（熱水袋、泡腳／澡、運動、日光浴……等）
3. 常保愉悅的心情（展露笑容、開懷大笑、正向思考）
4. 蔬果飲食（糙米素食、植物營養素、鹼性水、食物纖維……等）
5. 重視身體平衡的替代療法（飲食療法、針灸、氣功、接地氣[7]……等）

6. 張鑫莉(2012)。不讓癌症復發的黃金守則(原作者：黃聖周)。新北市：大樹林。(原著出版年：2010)

7. 王亦穹（譯）（2015）。接地氣（原作者：Cliton Ober...etc）。台灣：地平線文化，47。

藥害救濟申請辦法

凡是遵照醫師處方或藥師指示下，正當使用合法藥物，卻發生嚴重的藥物副作用不良反應（也可稱為藥害），導致嚴重疾病（住院）、障礙或死亡，可以提出藥害救濟的申請。

Step1：取得申請書

1. 網路下載列印：
   至藥害救濟基金會網站www.tdrf.org.tw直接下載藥害救濟申請書填寫。
2. 電話索取：
   致電藥害救濟諮詢專線：(02)2358-4097，索取紙本申請書。

Step2：確實完整填寫藥害救濟申請書，依據申請類別，準備相關資料：

申請類別	嚴重疾病	障礙	死亡
應檢附資料	☐ 申請書 ☐ 受害前病歷摘要 ☐ 受害後病歷摘要 ☐ 診斷證明書 ☐ 醫療費用收據 ☐ 身分證正反面影本 ☐ 戶口名簿影本	☐ 申請書 ☐ 受害前病歷摘要 ☐ 受害後病歷摘要 ☐ 診斷證明書 ☐ 障礙手冊或證明 ☐ 身分證正反面影本 ☐ 戶口名簿影本	☐ 申請書 ☐ 受害前病歷摘要 ☐ 受害後病歷摘要 ☐ 診斷證明書 ☐ 死亡診斷證明 ☐ 解剖報告(若有) ☐ 身分證正反面影本 ☐ 戶口名簿影本

以上文件除申請書需簽名正本，其餘文件檢附影本即可。

Step3：將填好的申請書連同檢附資料，郵寄至財團法人藥害救濟基金會。

地址：10092 台北市中正區愛國東路22號10樓。

資料來源：藥害救濟基金會（2017），取自http://www.tdrf.org.tw。

重大傷病證明卡申請辦法

經醫師診斷確定所罹患的傷病是屬於公告之重大傷病時，可檢具下列文件郵寄或親自送件，向健保分區業務組申請重大傷病證明。

Step1：取得申請書

1. 網路下載列印：
   至中央健康保險署網站www.nhi.gov.tw（首頁）→醫事機構→網路申辦及查詢（醫事機構）→重大傷病專區)下載「全民健康保險重大傷病證明申請書」後列印填寫。
2. 電話諮詢：致電下表各健保分區業務索取。
3. 臨櫃申請：洽下表各健保分區業務組辦理。

Step2：確實完整填寫申請書後，準備以下相關文件：

1. 特約醫院、診所開立三十日內之診斷證明書。
   （診斷病名欄，應加填國際疾病分類碼）。
2. 身分證明文件（正反面影本，兒童得以戶口名簿代替）。
   現場臨櫃申請者，請盡量攜帶健保卡。
3. 病歷摘要或檢查報告等相關資料。

Step3：將填好的申請書連同檢附資料，郵寄或親自送件，向健保分區業務組申請重大傷病證明：

各轄區	電話	地址
臺北業務組	(02)2348-6771~4	臺北市公園路15號之1號1樓
北區業務組	(03)433-9111轉3322、3358	桃園市中壢區中山東路3段525號
中區業務組	(04)2258-3988轉6733	臺中市西屯區市政北一路66號
南區業務組	(06)224-5678轉1333	臺南市公園路96號
高屏業務組	(07)231-5151轉2341	高雄市前金區中正四路259號
東區業務組	(03)833-2111轉225	花蓮市軒轅路36號

資料來源：衛生福利部中央健康保險署（2017），取自https://www.nhi.gov.tw。

身心障礙證明申請辦法

經過鑑定及需求評估程序，由醫師與鑑定人員完成鑑定，再由社會局（處）進行評估，針對符合資格者發給身心障礙證明。

Step1：攜帶應備文件至戶籍所在地直轄市區公所或鄉（鎮、市、區）公所填寫申請表及領取鑑定表。應備文件：

(1)戶口名簿或身分證　(2)1吋半身照片3張　(3)印章

(4)身心障礙手冊或身心障礙證明（初次鑑定者免持）

(5)受委託人須檢附個人身分證明文件，非法定代理人另應檢附委託授權書。

Step2：至公告指定醫院進行鑑定

身心障礙證明的申請方式分為兩種：

1. 一般流程：可指定鑑定醫師。
2. 併同辦理流程：必須配合指定醫院的門診時間、診次與科別，不能指定特定醫師進行鑑定。

鑑定完成後→醫院會將報告交給地方衛生局撥付鑑定費用後→交給社會局（處）進行評估後核發證明。

Step3：地方政府之需求評估人員會跟您約訪談時間，依您在申請表中勾選的福利服務項目進行需求評估，依評估結果及意願提供所需的服務。

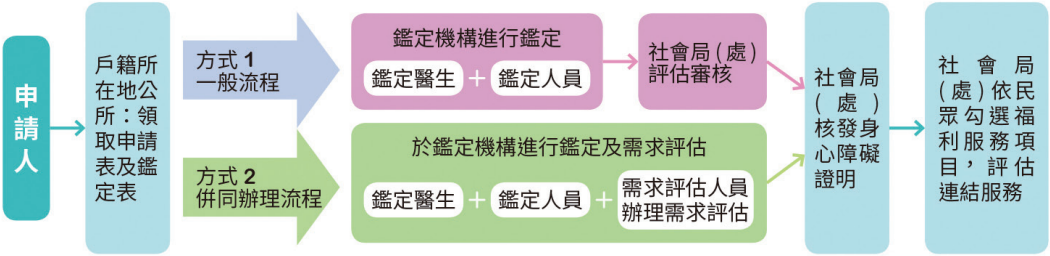

申請流程圖

資料來源：衛生福利部社會及家庭署(2012)，取自https://dpws.sfaa.gov.tw。

如有任何問題或疑慮，可直接聯絡藥物過敏關懷協會或伊甸SJS八德服務中心：

社團法人中華民國藥物過敏關懷協會

電話：03-539-8593

E-mail：service@scars.org.tw

會址：桃園市蘆竹區南崁路二段432號

辦事處：新竹市樹下街137號

劃撥帳號：50317340

服務網址：http://scars.org.tw

財團法人伊甸社會福利基金會-八德服務中心

電話：02-2570-2560

傳真：02-2579-0378

電郵：dep116@eden.org.tw

地址：臺北市松山區八德路三段155巷4弄35號1樓

劃撥帳號：05793779

SJS資訊網：http://sjs.eden.org.tw



感謝以下醫師協助編輯校對：

皮膚科：鐘文宏 主任、薛聿涵 醫師
　　羅笙維 先生、劉亭妏 女士

內　科：韋至信 醫師

眼　科：林逸民 院長、陳欣怡 醫師

牙　科：謝佳凌 醫師

合作編輯

聯合勸募　United Way　補助印製

SCARs 社團法人中華民國藥物過敏關懷協會

財團法人 EDEN SOCIAL WELFARE FOUNDATION 伊甸社會福利基金會

TSCAR 台灣嚴重藥物過敏聯盟 Taiwan Severe Cutaneous Drug Adverse Reactions Consortium